

LAUDO RADIOGRÁFICO

CRANIO

PROJEÇÕES LATEROLATERAL E DORSOVENTRAL

- Visualização de linha de fratura longitudinal em porção maxilar de ramo zigomático direito, com preservação de eixo ósseo, bordos agudos (**compatível com fratura recente**); - Aspecto radiográfico de região de fossas nasais apresentando-se discreta opacificação de fossa nasal esquerda com cavidades nasais normoaeradas e etmoturbinados sem alterações; - Aspecto radiográfico de região de seios frontais apresentando-se dentro dos padrões de normalidade, com tábuas externa e interna dos ossos frontais sem alterações;
- Septo nasal ósseo íntegro;
- Evidente desvio de eixo mandibular, com desvio lateral esquerdo;
- Discreto afastamento de porção rostral de ramos mandibulares, em topografia de sínfise mentoniana, com discreto desvio dorsal de mandíbula direita em relação à esquerda (**compatível com disjunção de sínfise mentoniana**);
- Aspecto radiográfico de calota craniana e eminência nucal apresentando-se dentro dos padrões de normalidade;
- Sem alterações radiográficas de articulação temporomandibular esquerda e direita; - Sem alterações radiográficas em condutos auditivos, com bolhas timpânicas apresentando-se normoaeradas, de dimensões normais e simétricas, sem alteração em suas paredes ósseas;

COXAL E COLUNA LOMBAR

PROJEÇÃO VENTRODORSAL e MEDIOLATERAL

- Diminuição de espaço intervertebral entre T9 a L3 em diversos graus de acometimento; - Corpos vertebrais lombares apresentando alinhamento dentro dos padrões de normalidade radiográfica;
- Forames intervertebrais preservados;
- Discos intervertebrais de aspecto preservado;
- Canal vertebral de morfologia e dimensões normais;
- Visualização de fratura completa, simples, transversal em ramo cranial de púbis direito com perda de eixo ósseo e evidente deslocamento caudoventral de púbis (bordos agudos compatíveis com fratura recente);
- Visualização de fratura completa, simples, longitudinal de tábua de ísquio direito com perda de eixo ósseo e evidente deslocamento caudal de corpo de ísquio (bordos agudos compatíveis com fratura recente);

- Congruência articular direita e esquerda em coxofemoral;
- Acetábulo direito e esquerdo encobrendo 50% da cabeça femoral;
- Sem sinais degenerativos em articulação femorotíbio patelar esquerda e direita; - Sem mais alterações radiográficas nestas projeções.

IMPRESSÃO RADIOGRÁFICA

Animal apresenta fratura de maxila direita em topografia de arco zigomático direito, observa-se ainda disjunção de sínfise mentoniana e discreta opacificação de fossa nasal

Assinado eletronicamente por RENATO TERRA ROSELLI CRMV49

Os laudos de telerradiologia são baseados nas imagens radiográficas recebidas, não conferindo ao médico veterinário responsabilidade sobre os posicionamentos, qualidade técnica e identificação destas imagens.

Este documento contém informações de saúde de animais que são objeto de proteção legal. O valor preditivo de qualquer exame de diagnóstico por imagem depende da análise conjunta dos dados clínicos e demais exames do paciente.



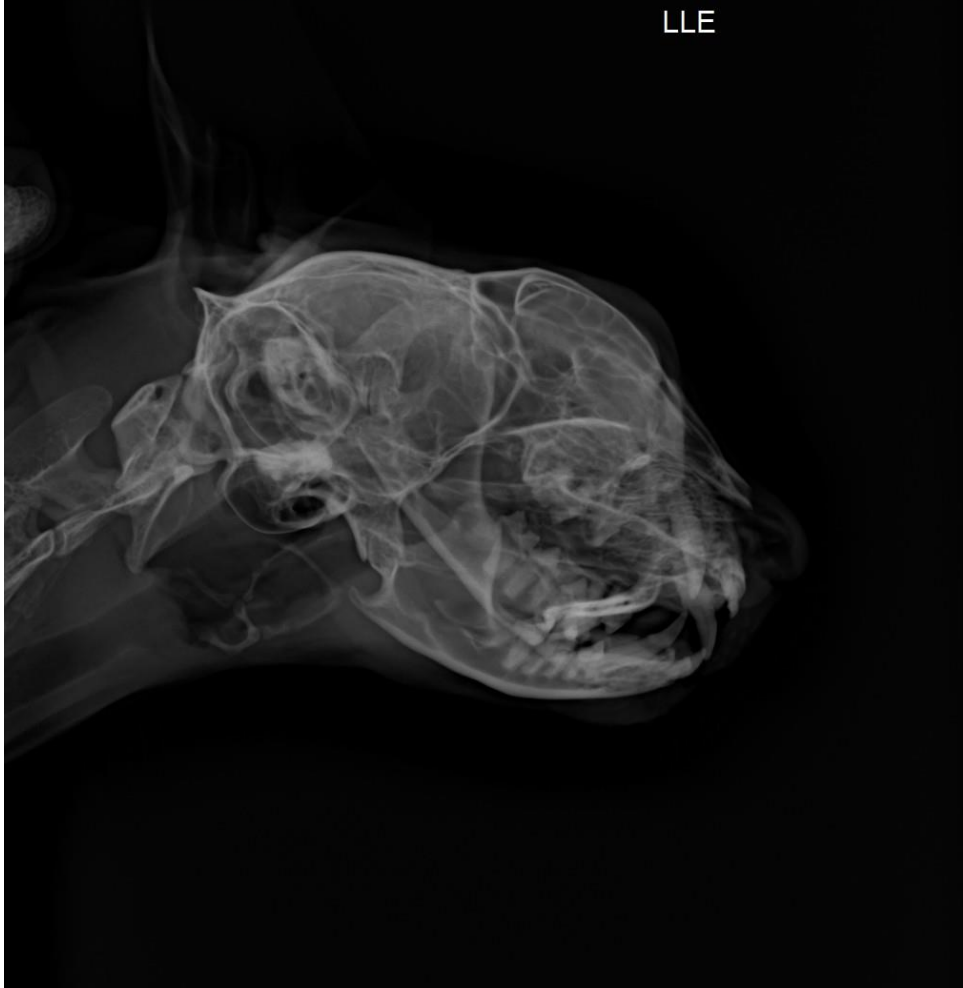
ROSELLIVET

direita. Trauma em coxal com fratura de púbis direito e ísquio direito, e deslocamento caudal de porção direita de pelve, compatível com trauma recente.

SEM NOME
DX000477
SKULL:SKULL LATERAL

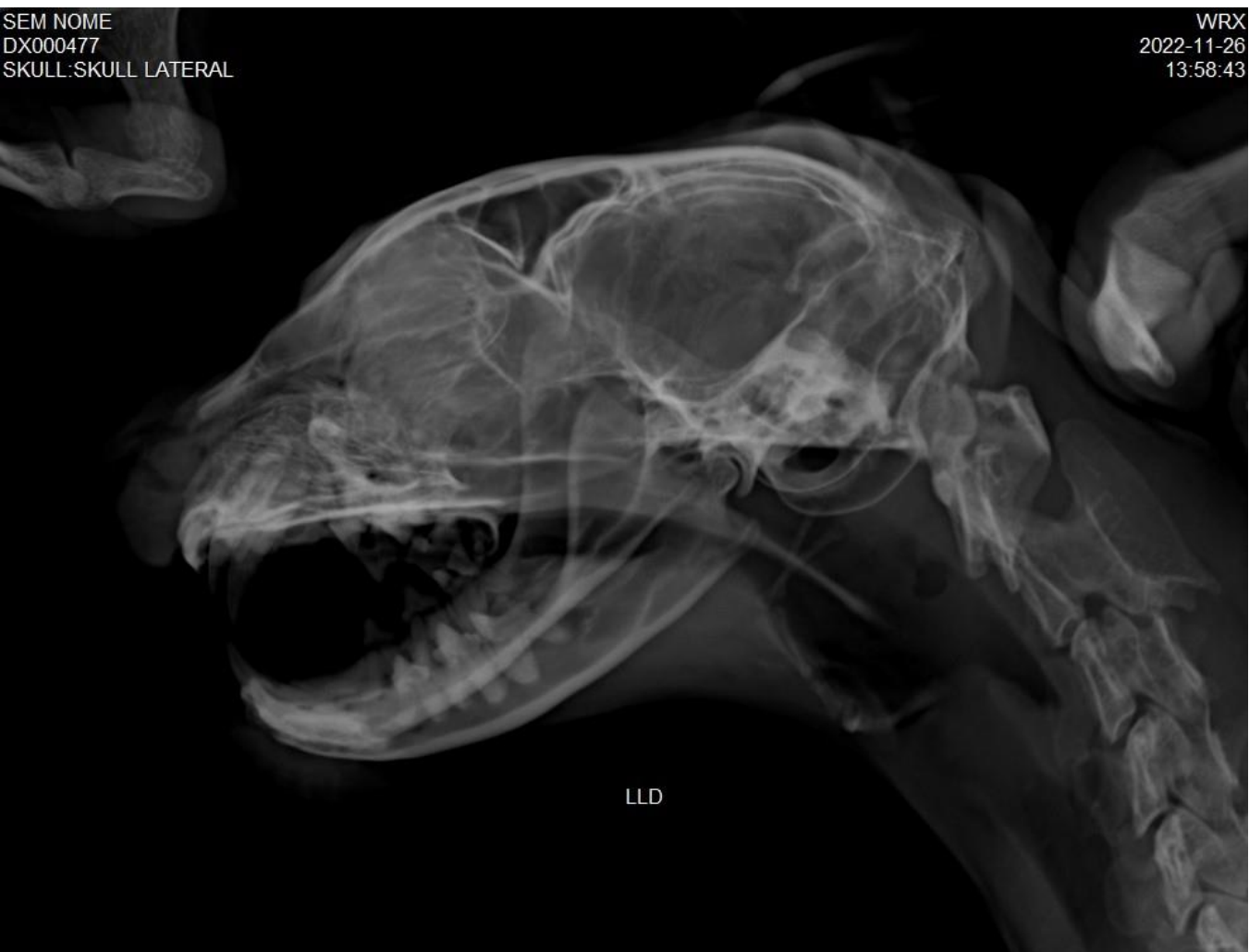WRX
2022-11-26
13:55:53

LLE



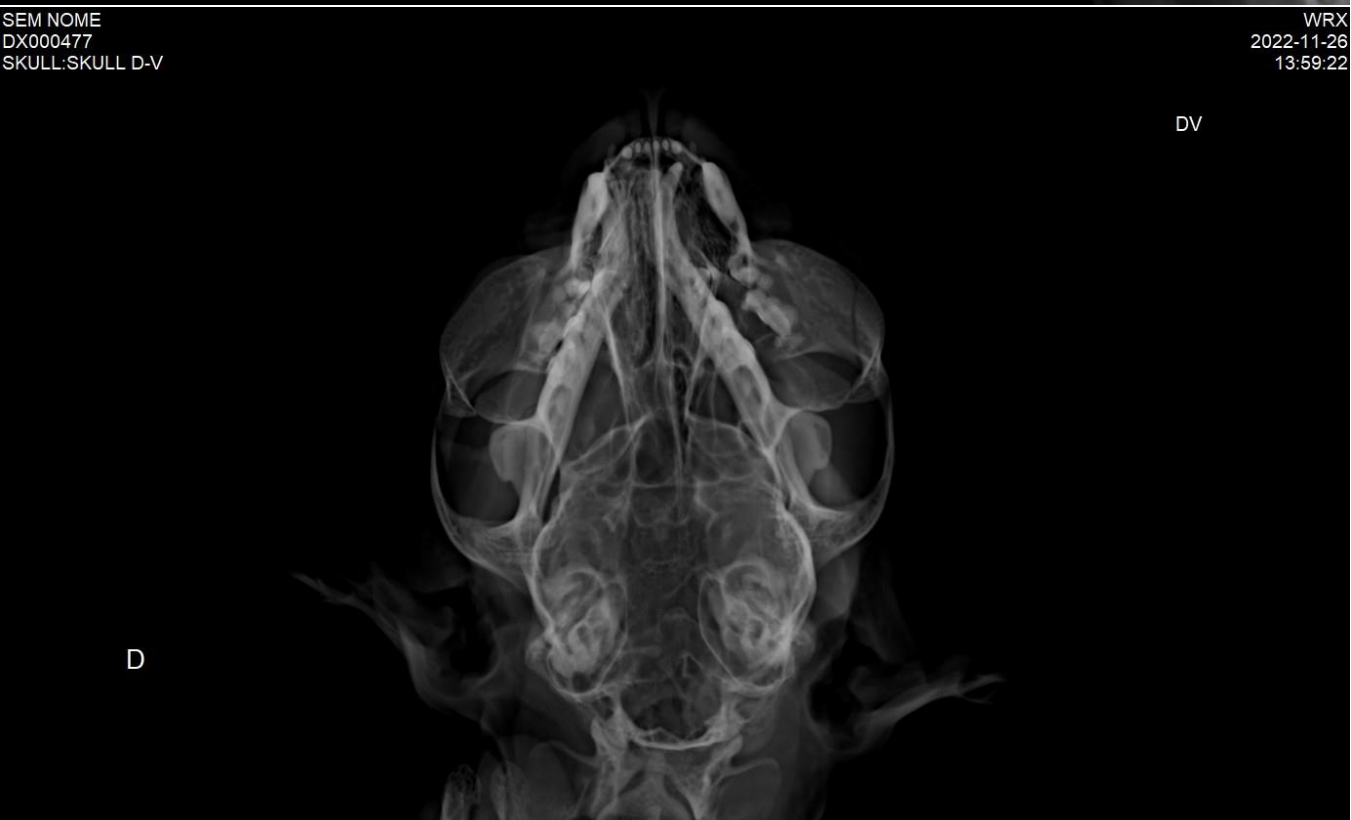SEM NOME
DX000477
SKULL:SKULL LATERAL

WRX
2022-11-26
13:58:43

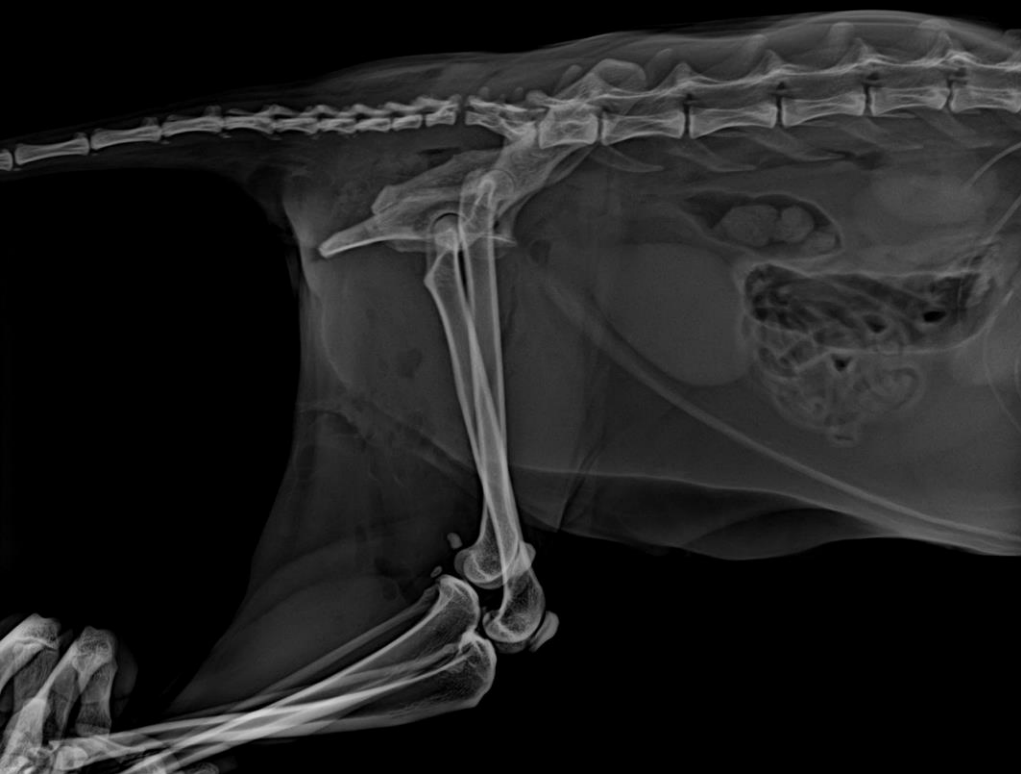


SEM NOME
DX000477
SKULL:SKULL D-V

WRX
2022-11-26
13:59:22



LLD



D

VD

